

## EL GASTROENTERÓLOGO, LA ENDOSCOPIA Y LA ENFERMEDAD CELÍACA.

Guillermo Noa Pedroso<sup>1</sup>.

### INTRODUCCIÓN

El gastroenterólogo juega un papel esencial en el diagnóstico de la Enfermedad Celíaca (EC) mediante la realización de procedimientos endoscópicos y el retiro de muestras de la mucosa yeyunal para examen histopatológico, además el diagnóstico y seguimiento de afecciones asociadas a esta entidad, algunas reconocidas en la literatura internacional y otras como experiencia de nuestro grupo de trabajo sobre la EC. También es una entidad en la que se pueden diagnosticar y tratar un determinado número de complicaciones, en las cuales la intervención oportuna del gastroenterólogo es vital (Tabla 1). Por estas razones todo paciente con el diagnóstico de EC, debe asistir periódicamente a una consulta protocolizada de gastroenterología, además del seguimiento conjunto por parte de otras especialidades como Nutrición e Inmunología.

Tabla 1. El gastroenterólogo en el diagnóstico de la Enfermedad celíaca.

Diagnóstico y seguimiento de las enfermedades gastrointestinales asociadas	Diagnóstico, tratamiento y seguimiento de las complicaciones
<ul style="list-style-type: none"> <li>• Esofagitis eosinofílica</li> <li>• Gastritis alcalina</li> <li>• Colitis microscópica</li> <li>• Gastritis linfocítica</li> <li>• Gastroenteritis eosinofílica</li> <li>• Infección por <i>Helicobacter pylori</i></li> </ul>	<ul style="list-style-type: none"> <li>• Esprúe refractario</li> <li>• Esprúe colágeno</li> <li>• Adenocarcinoma de intestino</li> <li>• Cáncer de esófago</li> <li>• Linfoma intestinal</li> <li>• Yeyunoileitis ulcerativa</li> <li>• Enteropatías perdedoras de proteínas</li> </ul>

En el pasado, para obtener muestras de tejido del Intestino Delgado (ID), se utilizaban las técnicas de succión peroral. Entre ellas se destacaban las cápsulas desarrolladas independientemente por Crosby y Watson, con similares mecanismos.<sup>1-3</sup> Con el desarrollo de los endoscopios modernos y sus accesorios en la década de 1970, la duodenoscopia se convirtió en el método de elección a la hora de estudiar histológicamente el ID, contribuyendo al incremento del número de entidades capaces de provocar Síndrome de Malabsorción Intestinal (SMAI).<sup>4</sup> Dentro de los motivos por los que se prefiere el uso de la duodenoscopia, se destacan la rapidez del proceder y la posibilidad de dirigir la biopsia, y retirar múltiples muestras, por lo que se puede prescindir de la fluoroscopia (Tabla 2). Debido a que entidades como la celiaquía pueden presentarse con afectación parcheada de la mucosa, se aconseja tomar como mínimo 4 muestras de la misma, elemento imposible de realizar por los métodos anteriores.<sup>5-6</sup>

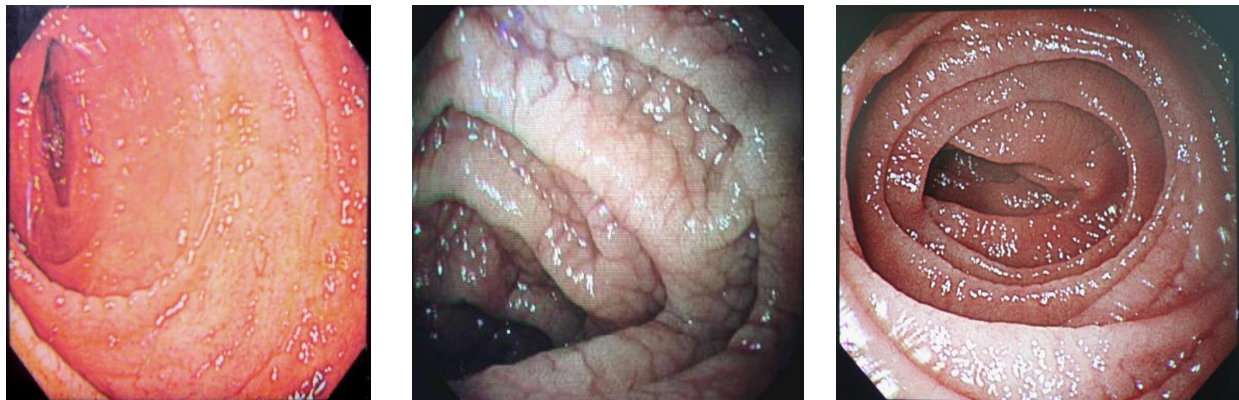<sup>1</sup> Médico, Especialista de Primer Grado en Gastroenterología. Servicio de Gastroenterología. Grupo de Atención a la Enfermedad celíaca. Hospital Clínico quirúrgico "Hermanos Ameijeiras". La Habana. Cuba

Tabla 2. Endoscopia vs. cápsula de Watson en el diagnóstico de la Enfermedad celíaca.

Cápsula de Watson	Endoscopia
<ul style="list-style-type: none"> <li>• Retirada “a ciegas” de biopsias de la mucosa yeyunal.</li> <li>• No permite visión directa de la mucosa yeyunal.</li> <li>• Necesidad de acompañar el procedimiento con la realización de Rayos X.</li> <li>• Solo es posible retirar un único fragmento de la mucosa yeyunal.</li> </ul>	<ul style="list-style-type: none"> <li>• Permite la visualización de la mucosa yeyunal.</li> <li>• No es necesario el uso de Rayos X.</li> <li>• Se pueden obtener múltiples muestras de pequeño tamaño de la mucosa yeyunal de las áreas seleccionadas por el endoscopista.</li> <li>• La prueba se completa en poco tiempo.</li> </ul>

Con el desarrollo de la endoscopia se fueron describiendo diferentes signos que permitían predecir en algunos casos la Atrofia Vellositaria (AV) asociada a la EC. El festoneado de los pliegues, el patrón en mosaicos, la disminución en su altura o la ausencia de los mismos, la visión de la vasculatura submucosa, la nodularidad y las erosiones y/o úlceras duodenoyeyunales son los hallazgos que se han relacionado con la AV mediante la técnica por endoscopia convencional en pacientes celíacos.<sup>7-8</sup> Cuando éstos se presentan, la posibilidad de establecer el diagnóstico de Enfermedad Celíaca (EC) es bastante elevada. No obstante, debido a la baja sensibilidad diagnóstica asociada al hallazgo de la AV, su ausencia no es suficiente para desechar este trastorno.<sup>9-10</sup> Asimismo, la ausencia de éstos hallazgos sí comporta un alto valor predictivo negativo de la enfermedad.<sup>11-13</sup>

Figura 1. Aspecto de la mucosa yeyunal en diferentes estadios de la Enfermedad celíaca, observado mediante técnicas endoscópicas convencionales. Izquierda: Disminución del número de pliegues de la mucosa yeyunal. Centro: Aspecto nodular de la mucosa. Derecha: Festoneado de los pliegues.



Fotografías: Cortesía del autor. Departamento de Endoscopia Digestiva. Hospital Clínico quirúrgico “Hermanos Ameijeiras”. La Habana.

La Figura 1 muestra el aspecto de la mucosa yeyunal en diferentes estadios de la EC tras la realización de endoscopia superior en la institución de pertenencia del autor. Se debe aclarar desde este momento que no todo síndrome de malabsorción intestinal es causado por un

enfermedad celíaca; y que la biopsia de la mucosa duodeno-yeyunal no establece *per se* el diagnóstico de esprúe celíaco.

La técnica de inmersión en agua (TIA), puede ser llevada a cabo durante la exploración endoscópica del duodeno. Este procedimiento es simple, viable, seguro en su ejecución y por el se detecta la AV, sobre todo los grados más avanzados. Además es fácil de reproducir por personal sin experiencia en la misma cuando son entrenados previamente.<sup>14</sup> La TIA tiene su justificación en el poder refractivo que posee el medio líquido, que brinda así una ligera, pero apreciable, magnificación natural del aspecto visual de la mucosa del ID, permitiendo observar la presencia, acortamiento, e incluso la ausencia de vellosidades. Además, la TIA separa las vellosidades entre sí, lo que facilita su visualización según el patrón descrito como “diminutas y delgadas estructuras semejantes a los dedos de una mano”.<sup>15-16</sup>

Tabla 3. Características operacionales de la técnica de endoscopia por inmersión en agua para el diagnóstico de la atrofia vellositaria total tras implementación en un Departamento de Endoscopia digestiva de un hospital terciario, terminal, referativo de La Habana (CUBA). Los resultados se comparan con los reportados internacionalmente.

Autor	Sensibilidad (%)	Especificidad (%)	VPP (%)	VPN (%)	Número de pacientes
Noa Pedroso y cols., 2009	88.9	100.0	100.0	99.6	9
Cammarota y cols., 2004. <sup>17</sup>	100.0	99.7	85.7	100.0	7
Cammarota y cols., 2007. <sup>18</sup>	100.0	100.0	100.0	100.0	11
Cammarota y cols., 2009. <sup>19</sup>	95.0	100.0	100.0	97.0	19
Cammarota y cols., 2009. <sup>20</sup>	100.0	100.0	100.0	100.0	28

Leyenda: VPP: Valor predictivo positivo. VPN: Valor predictivo negativo.

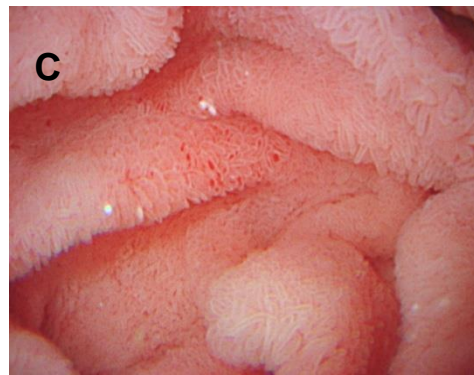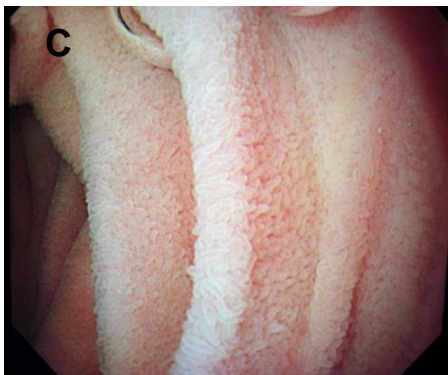
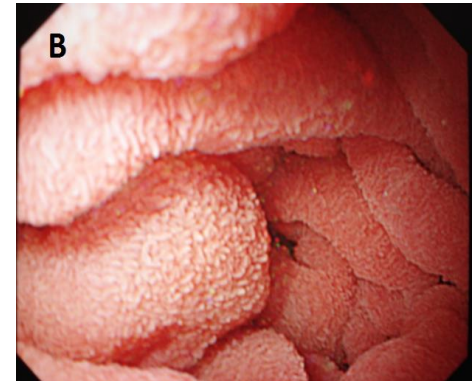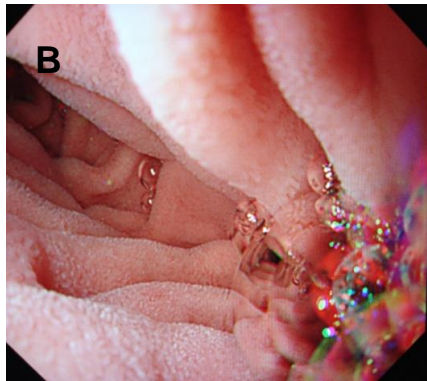
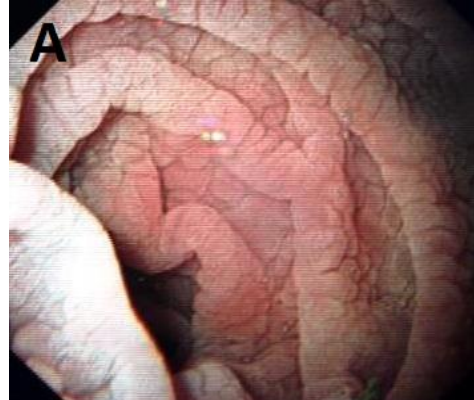
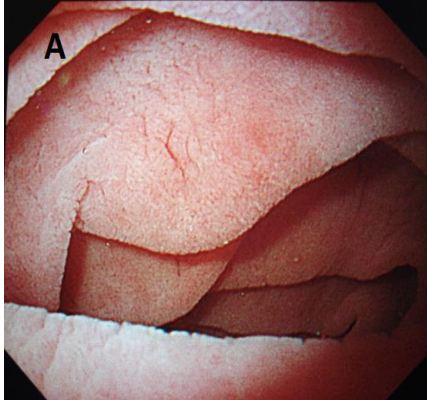
La TIA ha sido desarrollada y defendida por investigadores italianos liderados por Cammarota y Gasbarrini, que han demostrado las características operaciones superiores (en cuanto a sensibilidad, especificidad, valor predictivo positivo y valor predictivo negativo) de esta técnica respecto de los hallazgos obtenidos mediante técnicas convencionales de detección de atrofia total de vellosidades (ATV).<sup>15</sup> En Cuba, hasta el momento, no se tienen publicaciones con los resultados de la aplicación de este método. Las primeras experiencias observadas de la implementación de la TIA en el Departamento de Endoscopia Digestiva del Hospital Clínico quirúrgico “Hermanos Ameijeiras”, de La Habana, donde se desempeña el autor, serán dadas a conocer próximamente. La Figura 2 muestra las imágenes de la mucosa duodenoyeyunal de los primeros pacientes en los que la TIA se ha aplicado. Asimismo, la Tabla 3 muestra las características operacionales de la TIA tras su implementación en el departamento hospitalario de pertenencia del autor.

### ***Otros métodos diagnósticos de la atrofia vellositaria.***

Recientemente se han implementado varios medios diagnósticos para mejorar la exactitud diagnóstica de la endoscopia. Entre ellos se pueden mencionar la endoscopia por magnificación con o sin cromoendoscopia, la videocápsula endoscópica, la Imagenología de Banda estrecha (conocida por las siglas del inglés NBI *Narrow Band Imaging*); la tomografía de coherencia óptica, y la endomicroscopia confocal. Todas éstas comportan la más moderna tecnología óptica y de tratamiento de imágenes, y los resultados son muy alentadores en el diagnóstico

endoscópico de las alteraciones del patrón vellositario, pero tienen el inconveniente de que el equipamiento es altamente especializado y muy costoso, por lo que la adquisición, explotación, mantenimiento y renovación pueden ser muy difíciles, lo que las limita a centros de referencia de países desarrollados.<sup>6,21-22</sup>

Figura 2. Aspecto de la mucosa duodenoyeyunal después de endoscopia con inmersión líquida. **Arriba:** A: Aspecto vellositario totalmente ausente. **Centro:** B: Aspecto vellositario parcialmente presente. **Abajo:** C: Aspecto vellositario normal.



Fotografías: Cortesía del autor. Departamento de Endoscopia Digestiva. Hospital Clínico quirúrgico "Hermanos Ameijeiras". La Habana.

Todas estas innovaciones tecnológicas van encaminadas a un mejor diagnóstico de la atrofia vellositaria, primero, para descifrar sitios de atrofia con distribución parcheada, que con los métodos aspirativos tradicionales y la endoscopia convencional, resultaban de azarosa identificación; y después, predecir el grado de atrofia, que, cuando fuera el caso de la AV, evitaría la toma de biopsias como método imprescindible para el diagnóstico de la EC.

**La endoscopia de magnificación:** En años recientes se ha puesto a disposición del gastroenterólogo la endoscopia de magnificación, que ha hecho posible la visualización de detalles jamás imaginados de la mucosa duodenoyeyunal. Los nuevos endoscopios disponibles producen imágenes aumentadas de alta resolución de hasta 150x, y están equipados con microprocesadores para la captación de imágenes con una densidad superior a los 850,000 píxeles. Así, la aplicación de la endoscopia con magnificación ha permitido clasificar el aspecto de las vellosidades intestinales en 4 estadios o clases: I: Aspecto de las microvellosidades intestinales en un sujeto sano; II: Aspecto truncado de la mucosa en casos de atrofia vellositaria parcial; III: Aspecto cerebriforme de la mucosa en casos de atrofia vellositaria subtotal; y IV: Aspecto foveolar de la mucosa en la atrofia vellositaria total. La introducción de tales endoscopios de magnificación puede resultar en un diagnóstico más exacto de la EC. En casos de atrofia vellositaria variable, la exactitud diagnóstica puede llegar a ser del 100.0%.<sup>23</sup>

**La Imagenología de banda óptima:** Este método (también conocido por las siglas del inglés OBI *Optimal Band Imaging*) fue introducido por la firma japonesa FUJINON en años recientes, y el principio de funcionamiento se basa en la combinación de diferentes lentes en el endoscopio, que provocan la transmisión de haces luminosos con diferentes longitudes de onda, lográndose así un efecto de cromoendoscopia sin la necesidad de aplicar ningún colorante. La OBI se ha utilizado en el diagnóstico de diferentes afecciones del tracto digestivo, y ha demostrado una sensibilidad y especificidad para el diagnóstico de atrofia vellositaria cercanas al 100.0%.<sup>24</sup>

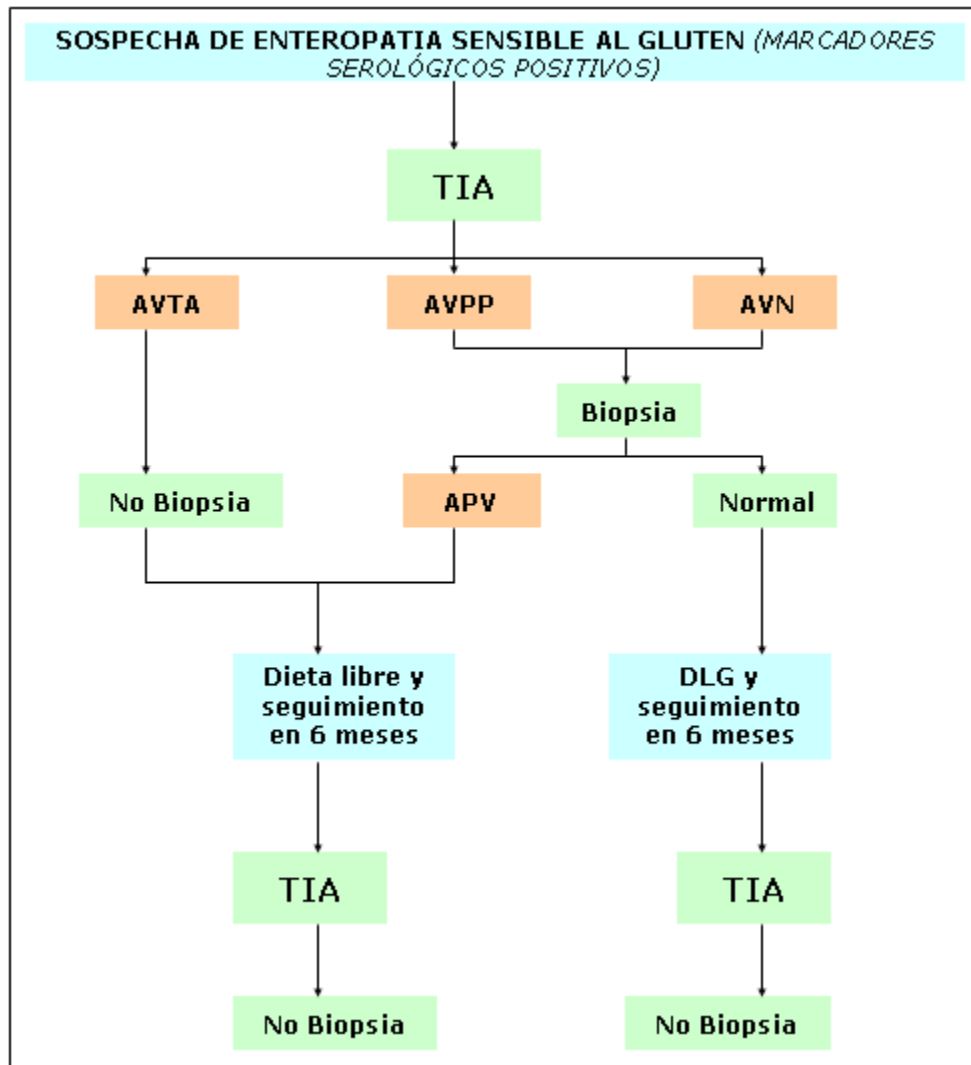
**La endoscopia láser confocal:** La endoscopia laser confocal representa la última (que no definitiva) innovación tecnológica para el examen *in vivo* de la morfofisiología vellositaria. Después de inyección venosa de un fotosensibilizador como la fluoresceína, la mucosa yeyunal es incidida con un haz de láser azul. El reflejo es captado por un microscopio confocal colocado en la punta del endoscopio. Las imágenes así captadas se reconstruyen digitalmente, y se proyectan en la pantalla de una computadora. Se ha obtenido una excelente correlación entre las imágenes obtenidas después de la endoscopia láser confocal y los cortes histopatológicos.<sup>25</sup>

## CONCLUSIONES

La endoscopia de vías digestivas superiores se ha convertido en uno de los pilares del diagnóstico de la EC, junto con la biopsia de la mucosa duodenoyeyunal y la determinación de autoanticuerpos específicos. El gastroenterólogo juega un papel fundamental, por cuanto es el actor que introduce al enfermo en el proceso diagnóstico, y lo conduce a través de todas sus fases. En consecuencia, este especialista debe considerar la hipótesis de la EC en un enfermo que se presenta con trastornos gastrointestinales de etiología no aclarada, muchas veces crónicos, asociada con un importante deterioro nutricional, y completar el proceso diagnóstico requerido para corroborar tal hipótesis. Asimismo, debe conducir el diagnóstico diferencial para identificar otras entidades relacionadas o secundarias a la EC. El uso e interpretación adecuadas de las pruebas endoscópicas permite al endoscopista predecir y orientar al diagnóstico de la atrofia vellositaria asociada a esta compleja enfermedad.

Como cierre de la presente exposición, la Figura 3 propone un algoritmo para el diagnóstico de la EC donde se imbrican el uso de la TIA, la obtención de biopsias de la mucosa duodenoyeyunal y la observación de la respuesta a la “Dieta-Libre-de-Gluten” en pacientes con síntomas presuntivos, y que concurren a la institución aquejando un “Síndrome de mala absorción intestinal”.

Figura 1. Propuesta de algoritmo para el abordaje diagnóstico y el seguimiento de la Enfermedad celíaca según el aspecto endoscópico de la mucosa duodenoyeyunal mediante la endoscopia con inmersión líquida.



Leyendas: TIA: Técnica por inmersión líquida. AVTA: Aspecto vellositario totalmente ausente. AVPP: Aspecto vellositario parcialmente presente. AVN: Aspecto vellositario normal. DLG: Dieta libre de gluten.

## REFERENCIAS BIBLIOGRÁFICAS

1. Crosby WH, Kugler HW. Intraluminal biopsy of the small intestine: the intestinal biopsy capsule. *Am J Dig Dis* 1957;2:236-41.
2. Read AE, Gough KR, Bones JA, McCarthy CF. An improvement to the Crosby peroral intestinal biopsy capsule. *Lancet* 1962;1:894-5.
3. Brandborg LL, Rubin GE, Quinton WE. A multipurpose instrument for suction biopsy of the esophagus, stomach, small bowel and colon. *Gastroenterology* 1959;37:1-16.
4. Saverymuttu SH, Sabbat J, Burke M, Maxwell JD. Impact of endoscopic duodenal biopsy on the detection of small intestinal villous atrophy. *Postgrad Med J* 1991;67:47-9.
5. Achkar E, Carey WD, Petras R, Sivak MV Jr, Revta R. Comparison of suction capsule and endoscopic biopsy of small bowel mucosa. *Gastrointest Endosc* 1986;32:278-81.
6. National Institutes of Health Consensus Development Conference Statement on Celiac Disease, June 28-30, 2004. *Gastroenterology* 2005;128:S1-S9.
7. Shah VH, Rotterdam H, Kotler DP, Fasano A, Green PHR. All that scallops is not celiac disease. *Gastrointest Endosc* 2000;51:717-20.
8. Dickey W. Endoscopic markers for celiac disease. *Nat Clin Pract Gastroenterol Hepatol* 2006;3:546-51.
9. Oxentenko AS, Grisolano SW, Murray JA, Burgart LJ, Dierkhising RA, Alexander JA. The insensitivity of endoscopic markers in celiac disease. *Am J Gastroenterol* 2002;97:933-8.
10. Lecleire S, Di Fiore F, Antonietti M, Savoye G, Lemoine F, Le Pessot F, *et al.* Endoscopic markers of villous atrophy are not useful for the detection of celiac disease in patients with dyspeptic symptoms. *Endoscopy* 2006;38:696-701.
11. Reyes H, Niveloni S, Moreno ML, Vázquez H, Hui H, Argonz J, *et al.* A prospective evaluation of endoscopic markers for identifying celiac disease in patients with high and low probability of having the disease. *Acta Gastroenterológica Latinoamericana* 2008;38:178-86.
12. Emami MH, Karimi S, Nemati A. Do endoscopic markers still play a role in the diagnosis of celiac disease? *Indian J Gastroenterol* 2008;27:183-5.
13. Smith AD, Graham I, Rose JDR. A prospective endoscopic study of scalloped folds and grooves in the mucosa of the duodenum as signs of villous atrophy. *Gastrointestinal Endoscopy* 1998;47:461-5.
14. Cammarota G, Cesaro P, Cazzato A, Cianci R, Ojetti V, Fedeli P, *et al.* Accuracy and Learning Curve and of the Water-Immersion Technique in Assessing Marked Villous Atrophy of the Duodenum: A Single Centre 4-Year Experience [Abstract]. *Gastrointestinal Endoscopy* 2007;65:339.
15. Gasbarrini A, Ojetti V, Cuoco L, Cammarota G, Migneco A, Armuzzi A, *et al.* Lack of endoscopic visualization of intestinal villi with the “immersion technique” in overt atrophic celiac disease. *Gastrointest Endosc* 2003;57:348-51.
16. Cammarota G, Fedeli P, Gasbarrini A. Emerging technologies in upper gastrointestinal endoscopy and celiac disease. *Nature Clinical Practice Gastroenterology & Hepatology* 2009;6:47-56.
17. Cammarota G, Cesaro P, Cazzato A, Cianci R, Fedeli P, Ojetti V, *et al.* The water immersion technique is easy to learn for routinely use during EGD for duodenal villous evaluation: a single centre 2-year experience. *J Clin Gastroenterol* 2009; 43:244-8.
18. Cammarota G, Cuoco L, Cesaro P, Santoro L, Cazzato A, Montalvo M, *et al.* A highly accurate method for monitoring histological recovery in patients with celiac disease on a

- gluten-free diet using an endoscopic approach that avoids the need for biopsy: a double-center study. *Endoscopy* 2007;39:46–51.
19. Cammarota G, Cazzato A, Genovese O, Pantanella A, Ianiro G, Giorgio V, *et al.* The water-immersion technique during standard upper endoscopy may be useful to drive the biopsy sampling of duodenal mucosa in children with celiac disease. *J Pediatr Gastroenterol Nutr* 2009;49:411-6.
  20. Cammarota G, Pirozzi GA, Martino A, Zuccala G, Cianci R, Cuoco L, *et al.* Reliability of the “immersion technique” during routine upper endoscopy for detection of abnormalities of duodenal villi in patients with dyspepsia. *Gastrointestinal Endoscopy* 2004;60:223–8.
  21. Rubio Tapia A, Murray JA. Novel endoscopic methods for the evaluation of the small-bowel mucosa. *Gastrointest Endosc* 2007;66:382–6.
  22. Singh R. Narrow-band imaging in the evaluation of villous morphology: a feasibility study assessing a simplified classification and observer agreement. *Endoscopy* 2010;42:889–94.
  23. Lo A, Guelrud M, Essinfeld H, Bonis P. Classification of villous atrophy with enhanced magnification endoscopy in patients with celiac disease and tropical sprue. *Gastrointest Endosc* 2007;66:377–82.
  24. Cammarota G *et al.* Optimal band imaging system: a new tool for enhancing the duodenal villous pattern in celiac disease. *Gastrointest Endosc* 2008;68:352–7.
  25. Cammarota G, Fedeli P, Gasbarrini A. Emerging technologies in upper gastrointestinal endoscopy and celiac disease. *Nature Clinical Practice Gastroenterology & Hepatology* 2009;6:47-56.